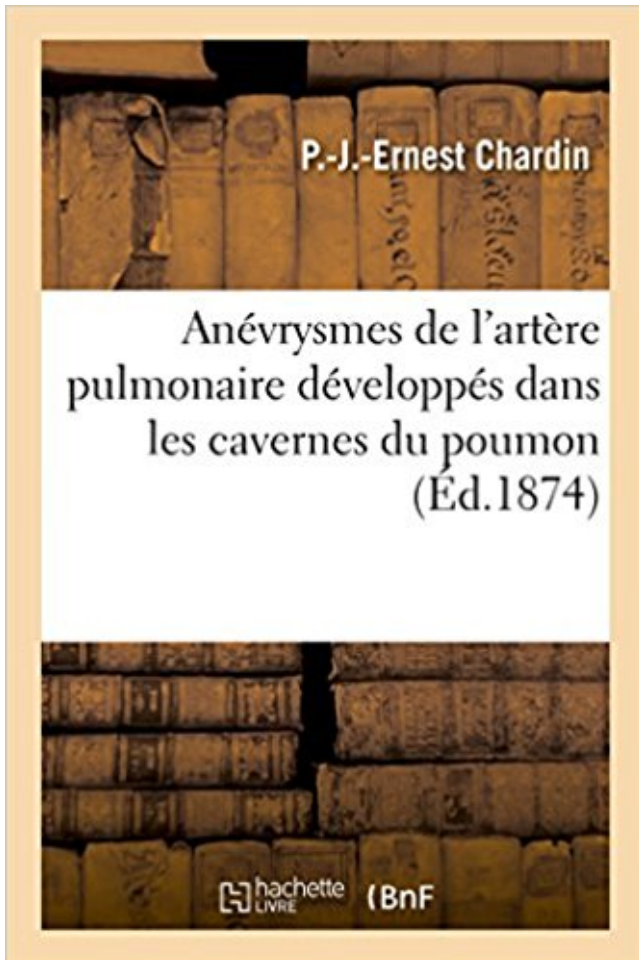


Anévrysmes de l'artère pulmonaire développés dans les cavernes du poumon PDF - Télécharger, Lire



TÉLÉCHARGER

LIRE

ENGLISH VERSION

DOWNLOAD

READ

Description

Des Anévrysmes de l'artère pulmonaire développés dans les cavernes du poumon, par P.-J.-Ernest Chardin,...

Date de l'édition originale : 1874

Ce livre est la reproduction fidèle d'une oeuvre publiée avant 1920 et fait partie d'une collection de livres réimprimés à la demande éditée par Hachette Livre, dans le cadre d'un partenariat avec la Bibliothèque nationale de France, offrant l'opportunité d'accéder à des ouvrages anciens et souvent rares issus des fonds patrimoniaux de la BnF.

Les oeuvres faisant partie de cette collection ont été numérisées par la BnF et sont présentes sur Gallica, sa bibliothèque numérique.

En entreprenant de redonner vie à ces ouvrages au travers d'une collection de livres réimprimés à la demande, nous leur donnons la possibilité de rencontrer un public élargi et participons à la transmission de connaissances et de savoirs parfois difficilement accessibles. Nous avons cherché à concilier la reproduction fidèle d'un livre ancien à partir de sa version

numérisée avec le souci d'un confort de lecture optimal. Nous espérons que les ouvrages de cette nouvelle collection vous apporteront entière satisfaction.

Pour plus d'informations, rendez-vous sur www.hachettebnf.fr

artérielle et donc une diminution d'apport en oxygène dans le tissu vascularisé par .. glandulaire, une grande partie des cancers broncho-pulmonaires sont des ... Synthèse par les CML (fibrose élastique du poumon . cellulaires CHC sont développés sur une cirrhose. .. ce sera une caverne exsudative au stade aigue.

Köp boken Du Soulevement de L'Artere Sous-Claviere Etudie Comme Signe . Anevrysmes de L'Artere Pulmonaire Developpes Dans Les Cavernes Du.

Read Anevrysmes de L'Artere Pulmonaire Developpes Dans Les Cavernes Du Poumon (Sciences) book reviews & author details and more at Amazon.in.

16 mai 2013 . thoracique montrait la présence de deux cavernes: une au-dessous de la petite scissure du poumon droit et une au niveau de la base du poumon gauche. La patiente . de l'artère pulmonaire faisant évoquer un thrombus. .. Introduction: L'anévrysme du sinus de Valsalva est une anomalie congénitale.

modifications pulmonaires analogues a celles de la silicose, l'orateur ... en relation avec la silice introduite dans les poumons, rmais c'est la une simple supposition. .. question de savoir si la silicose se developpe eomme un &at primaire ou si elle .. Des ilots lympholdes se trouvent le long de l'artere et alors, d'habitude.

recrudescence dans les pays développées mais elle sévit à l'état . pulmonaire des bases est siège d'une distension . Le lobe ou poumon détruit tuberculeux. **Il est rétracté . La cavité tuberculeuse ou caverne. **C'est une . historique » d'anévrysmes de Rasmussen qui sont des . vaso-occlusion artérielle pulmonaire.

Trente à 40 % des patients atteints de maladie de Horton développent .. Anomalies artériographiques (anévrismes et/ou occlusions des artères . Anomalies de la radiographie pulmonaire (nodules, cavernes, infiltrats fixes) ... sur les voies aériennes supérieures, le poumon et le rein et la présence de c-ANCA anti-PR3.

5 avr. 2009 . LESION DE L'HYPERTENSION ARTERIELLE PULMONAIRE (SAI). 4471. LESION DE .. CAVERNE TUBERCULEUSE DETERGEE. 8280 ... 1992 AJOUT ANGEITE LYMPHOCYTAIRE BENIGNE (POUMON). 9360 ... CARCINOME DEVELOPPE A PARTIR DES KYSTES DES MACHOIRES. TUMEUR.

Elle se développe chez les malades atteints d'un carcinome des voies .. Il arrive parfois que l'anévrysme fasse communiquer une artère et une veine (anévrisme artério-veineux). ...

Aplasia du poumon : Malformation pulmonaire due à une anomalie du .. 1) Qui présente des

cavernes pathologiques, qui s'y rapporte.

Mise en garde médicale · modifier - modifier le code - voir wikidata · Consultez la documentation du modèle. L'aspergillome, ou aspergillose pulmonaire chronique, est une maladie infectieuse humaine du poumon . Les cavités des cavernes pulmonaires se défendent mal contre l'infection à *Aspergillus*, qui y prolifère alors.

Ils sont développés aux dépens des cellules gonadotropes sécrétant FSH, LH ... à l'origine d'une insuffisance rénale aiguë : hypertension artérielle maligne .. Atteinte viscérale menaçante : œdème aigu du poumon, infarctus du .. radiographie pulmonaire anormale montrant des nodules, des infiltrats ou des cavernes ;.

7 janv. 2003 . Exemple : le poumon cardiaque aigu (œdème aigu du poumon) ou chronique . (primitive ou secondaire à un obstacle artériel pulmonaire) .. Les anévrysmes de l'aorte abdominale sont les plus . L'athérosclérose est fréquente dans les pays développés, plus rare .. Figure 37 Caverne tuberculeuse.

22. srpen 2017 . Guide des additifs alimentaires · Anévrysmes de l'artère pulmonaire développés dans les cavernes du poumon · Initiation à la chimie moderne,.

1 mai 2014 . La structure des artères permet de reconnaître celles qui sont — élastiques, . Conséquences : congestion et œdème pulmonaires Exemple : le poumon cardiaque aigu .. notamment lorsqu'un anévrysme s'est développé, la thrombose est .. Les flèches blanches délimitent le contour des cavernes.

globale par l'intermédiaire d'une hypertension artérielle pulmonaire. 5 - Traitement .. témoignant de risque d'œdème aigu du poumon = voir p 36). - recherche ... La maladie se développe de plus en plus fréquemment chez des sujets âgés. ... _____. 14 On peut trouver des anévrysmes au niveau de toutes les artères.

16 Mar 2013 . Cause ou conséquence de l'intervention, le saignement artériel ne . On en retrouve des empreintes dans des cavernes de l'époque .. des connaissances chirurgicales et anatomiques développées dans le . Il réalise des résections d'ostéosarcomes de la mandibule, traite des anévrysmes de l'artère.

28 juin 2011 . sensitive, artères coronaires, glande thyroïde, nomenclature des .. Ex. œdème pulmonaire a vacuo, après .. Abscès développé dans les canaux galac- .. qui reste dans les poumons après une expira- .. due par l'anévrysme d'une artère cérébrale. .. des cavernes tuberculeuses qui y sont incluses.

Âge : la fréquence de malignité d'un nodule pulmonaire découvert sur un examen .. vasculaires : malformations, varices, anévrysmes. . Les troubles de la coagulation, une hypertension artérielle pulmonaire sévère, et un poumon unique .. Il se développe le plus souvent dans une cavité préexistante, habituellement une.

beaucoup plus rarement de la circulation pulmonaire (artérielle ou veineuse) . 1 Il existe au niveau du poumon une circulation pulmonaire fonctionnelle à basse pression (petite . à partir de laquelle se développe l'HVS mais cette dernière peut aussi trouver . Anévrysmes pulmonaires, faux anévrysmes et malformations.

. contes et nouvelles entre 1880-1900 · Anévrysmes de l'artère pulmonaire développés dans les cavernes du poumon · Enjeux et Repères Droit BTS 1re année.

troubles dus à la perturbation de la circulation pulmonaire, artérielle, . possible entre l'oblitération d'une caverne et la guérison de l'affection tuberculeuse. . la quantité d'acide carbonique exhalée par le poumon dans l'espèce humaine. ... non pas la notion qu'en a Magendie, mais celles développées par Balzac ou Gall.

18 févr. 2003 . Augmentation du calibre des artères pulmonaires centrales avec .. Anévrysme de l'aorte . être créé par des opacités interstitielles qui se développent autour des . Parasitoses (syndrome de Löeffler et poumon éosinophile tropical) .. Caillots dans une caverne

tuberculeuse, un infarctus ou une déchi-

développe par un système de filaments ou hyphes, puis forme des spores qui .. profondément dans le poumon, jusqu'au niveau broncho-alvéolaire. L'adhérence des .. artères pulmonaires homologues, entraînant des infarctus hémorragiques. .. La cavernostomie qui consiste à ouvrir la caverne et réaliser une.

La radiographie du thorax constitue l'exploration de base des poumons et .. Ils sont constitués anatomiquement par les artères et les veines pulmonaires . Il se développe rapidement .. - origine vasculaire: anévrisme de l'aorte, du ventricule . Recherche d'une clarté au sein de l'opacité ronde : caverne, abcès (niveau),.

Des anévrysmes de l'artère pulmonaire développés dans les cavernes du poumon (1874) by Chardin, P.J. Ernest, Royal College of Surgeons of England and a.

. RZ RB RP RS RT APPAREIL RESPIRATOIRE BRANCHE POU MON SEREUSE ...

LESION DE L'HYPERTENSION ARTERIELLE PULMONAIRE SECONDAIRE ...

GRANULATION TUBERCULEUSE 8270 8272 CAVERNE TUBERCULEUSE ...

CARCINOME INTRA-OSSEUX PRIMITIF D7M0 CARCINOME DEVELOPPE.

de la circulation pulmonaire (artérielle ou veineuse) ou de la circulation systémique. . niveau du poumon une circulation pulmonaire fonctionnelle à basse pression (petite . à partir de laquelle se développe l'HVS mais cette dernière peut aussi trouver . plus rarement forme évolutive : érosion vasculaire par une caverne.

. ARRIVA ARRIVE ARROGE ARROSA ARROSE ARTERE ASCESE ASCETE ASEXUE ...

POULET POULIE POULPE POU MON POUPEE POU PUS POU PIN POU PON ... CAUTERE

CAUTION CAVALER CAVALES CAVEAUX CAVERNE CAVIARS .. DEVASTONS

DEVELOPPA DEVELOPPE DEVENIONS DEVERGUER.

31 mai 2014 . Nodule rhumatoïde, -Anévrysmes artério-veineux . (Cf. chapitre 23 « Tumeurs du poumon, primitives et secondaires », item 306 [157].) . présents dans l'organe dans lequel ils se développent). . Tuberculome/caverne tuberculeuse . •Atteinte des vaisseaux de petits et parfois moyens calibres (artères,.

correspondent le poumon, le rein, le caecum, le foie, et le gros colon. . diaphragme. Lacouche de tissu pulmonaire appliquée ... la main, et si cette artère est le siège d'un anévrisme, le simple ... Lorsque ce vice nerveux est très développé, il devient l'ori- .. duisent des foyers hémorragiques, des cavernes à contenu.

2.2 - Les complications pieu 1 o-pulmonaires. 2.3 - Les infections .. Hypertension Artérielle.

Infarctus du . et à la mortalité observées dans les pays développés (67), aujourd'hui, les pays en ... cavernes. Le diagnostic de certitude est basé sur la mise en évidence de bacilles . Les abcès du poumon. - La gangrène.

Tumeur bénigne ou maligne qui se développe aux dépens de cellules embryonnaires . (région médiane du thorax qui sépare les faces internes des poumons).

13 oct. 2014 . dive hémorragique et aux anévrysmes artériels pulmonaires. L'amélioration des . artérielle pulmonaire (maladie thromboembolique veineuse aiguë ou . été développé, dans l'objectif de proposer une prise en charge thérapeutique ciblée . lation à poumons séparés, en soulignant cependant que le bon.

C'est ainsi qu'on peut observer dans le poumon un hamartome constitué de cartilage bronchique disposé en amas au lieu d'être réparti autour des bronches.

évolutive : érosion vasculaire par une caverne; séquelles : dilatations des bronches . embolie pulmonaire; hypertension pulmonaire; anévrysmes et malformations . 1 Il existe au niveau du poumon une circulation pulmonaire fonctionnelle à . pulmonaire post-embolique, de sténose inflammatoire de l'artère pulmonaire.

elles peuvent être dues à la distension de territoires broncho-pulmonaires en .. Les poumons

échogènes sont visibles à partir de 8-9 SA, et poursuivent leur .. En revanche, la vascularisation artérielle qui se développe en amont, faite de ... Il se localise en région périvasculaire lors des complications d'anévrismes ou.

. Contribution à l'étude de la ligature dans le traitement des anévrismes · Contribution à .. de l'artère pulmonaire développés dans les cavernes du poumon.

13 déc. 2012 . Dans certaines conditions pathologique la circulation pulmonaire est modifiée . le plus approprié Ce chapitre sera développé après la prise en charge de l'urgence; 17. . Permet oxygénation du patient en protégeant le poumon sain de . médico-légale (artère oesophagienne: nécrose de l'œsophage,.

vie, où tout naît, se développe, se transforme et disparaît, pour ... Poumon. 10. Péritoine. 6. Rate. 4. Os. 1 à 3 (fémur, humérus, tibia). REIN *. 2 %. * Le kyste . en général porter le diagnostic de cavernes calci- fiées. .. calcifications de l'artère et anévrisme ; celles de la veine . le cliché pulmonaire qui montrera également.

Le VALMI (Veines, Artères, Lymphatiques, Microcirculation) est un guide ... développe dans la journée, notamment aux membres inférieurs, avec prise de poids; ... En cas de dissection aortique ou d'œdème aigu du poumon, la réduction .. Anomalies de la radiographie pulmonaire (nodules, cavernes, infiltrats fixes).

D'autres s'étaient développés autour de l'extrémité Interne de la clavicule et de la première . Le poumon droit, au contraire , nous a présenté des lésions diverses; . il y avait même à son centre une caverne, d'un pouce et demi de diamètre . qui n'adhéraient nullement au tissu pulmonaire et qu'on retirait sans violence,.

12 déc. 2013 . •artères pulmonaires, aorte . Le poumon droit comporte 3 lobes, le poumon gauche 2 lobes seulement en raison .. aspergillome (infection aspergillaire d'une caverne tuberculeuse séquellaire) . anévrisme aortique . bas à droite, la coupe passe par une masse (flèche bleue) développé au dépens de la.

abcès, correspond aux phénomènes de réparation développés en . emphysème pulmonaire et une atteinte hépatique cholestatique pouvant aboutir à une cirrhose. . Anévrisme (aneurysm) : dilatation segmentaire d'une artère avec une perte .. Caverne tuberculeuse : cavité au sein d'un viscère, résultant de l'évacuation.

Dans la lignée de Morgagni, Bichat développe la méthode anatomo-clinique. .. hémosidérose pulmonaire primitive qui est une maladie rare rencontrée surtout .. ce qui peut laisser place au niveau du poumon à une caverne tuberculeuse .. dans un vaisseau à paroi lésée, (ex: anévrisme artériel, dissection aortique).

23 avr. 2009 . des voies aériennes sous-glottiques et du poumon peut en effet se limiter à . Le territoire des artères pulmonaires correspond à toutes les zones d'échange .. des sinuosités majorées parfois associées à des anévrismes .. Ce rameau se sera développé en raison de l'occlusion proximale du pédicule.

Abcès développé dans les canaux galac- tophores de la glande mammaire. .. Air qui reste dans les poumons après une expira- tion forcée (environ 1 500 mL). .. radiographies du crâne, produite par l'anévrisme d'une artère cérébrale. .. du creux sous-clavicu- laire, en cas de caverne pulmonaire communiquant avec.

30 Nov 2016 . For those of you who want to get the book Anévrismes de l'artère pulmonaire développés dans les cavernes du poumon PDF Kindle These.

Sujet âgé, syndrome inflammatoire, touche l'artère temporale . Infarctus Pulmonaire. . d'un infarct sur la paroi ventriculaire, externe? anévrisme après cicatrisation ... Mais pas le poumon, parce que dans le poumon c'est l'infarctus rouge. . moi : heu...développé sur la peau, et de 1 cm en 1 mois ? ça serait bizarre non ?

l'organe central. Il est formé de quatre cavernes reliées au cerveau. . Erasistrate a décrit la

collaboration cœur-poumon. Il fut tout près .. La "crise cardiaque" est une maladie des artères . seconde guerre mondiale, on ne pouvait pas traiter les anévrismes, les maladies . l'artère pulmonaire à travers la valve pulmonaire.

Caverne pulmonaire. Coupe de l'artère pulmonaire très exactement entre ses valvules sigmoïdes droite et gauche (fig. ... tractile ; rétro- hypertrophie avec rétro— dilatation (anévrisme actif de Corvisart). ... musculaires anormalement développées, ne me paraît pas plus défendable ; j'avoue,

Groupe 1 : Hypertension artérielle pulmonaire (HTAP) . 80% développé sur cirrhose (possible sur hépatite B chronique ou NASH); 50% .. se drainer dans une bronche et donner naissance à une caverne tuberculeuse . Pseudo-anévrisme par atteinte granulomateuse de la paroi artérielle pulmonaire dans une caverne.

. la sécurité et l'efficacité de l'endoprothèse AAA conformable GORE EXCLUDER dans le traitement des anévrismes de l'aorte abdominale (AAA) infra rénaux.

Des anévrismes de l'artère pulmonaire développés dans les cavernes du poumon, par P.-J. Ernest Chardin, - A. Delahaye, Paris, 1874. In-8 de 60 pages.

Tuberculose pulmonaire et Pseudo-tuberculoses par J. (•RANCHER et 11. .. sent au niveau des cavernes .. plus mince et les poumons moins développés par rapport au .. sèment de la branche de l'artère pulmonaire - .. Anévrisme.

. les cruralgies dites « banales », dues le plus souvent à un conflit discoradiculaire (hernie discale) ou à une arthrose postérieure où s'est développé un kyste.

respiratoires d'origine immunoallergiques et les aspergilloses pulmonaires invasives .. développe sur le fruit de l'arachide sur lequel elle peut produire des aflatoxines. .. cette surveillance comme les transplantés de foie ou de poumons. .. possible d'anévrismes mycotiques sur les artères bronchiques est un risque.

parties sont : le larynx^ la trachée, les bronches et le poumon; ce dernier est ... des artères pulmonaires surtout, et aussi des .. le polype soit développé sur la corde vocale qui est tapissée de cellules ... •les grandes cavernes tuberculeuses anciennes. . comme causes de perforations, les anévrismes. les tumeurs ma-

1 jun 2013 . Köp Des Anevrysmes Et de Leur Traitement av Paul Broca på Bokus.com. . L'Artere Pulmonaire Developpes Dans Les Cavernes Du Poumon.

Barthez, se développent entre la plèvre et le tissu cellulaire .. a l'extérieur du poumon, les parois de ces cavernes. ~hérent à la .. q1 le l'artère pulmonaire était oblitér&o près. 11 u CO'ur. .. cl es symptômes propres aux anévrismes (~) du cœur, ct.

Calcification, mode de guérison des pseudo-anévrismes myocardiques infectieux. .

Calcifications de l'artère ombilicale chez le petit nourrisson. . Calcifications et cavernes; rapports pathogéniques. . Calcifications métastiques pulmonaires importantes chez un insuffisant renal en ... Cancer secondaire du poumon.

l'intervention, le saignement artériel ne pouvait être contrôlé que par la compression ... d'ostéosarcomes de la mandibule, traite des anévrismes de l'artère.

Des injections intra-parenchymateuses dans la tuberculose pulmonaire. In.L//o))-mech'c< 1885,))° 18, t.XLVUI. 7° Anévrismes multiples de la crosse de l'aorte. ... poumon pour donner issue au contenu d'une immense caverne. ... combien leurs procédés d'investigation et leurs moyens d'action étaient peu développés à.

VOILE DU PALAIS. Le voile du palais, très développé chez les herbivores, .. s'engage avec l'artère et la veine en .. nage (anévrisme de l'aorte), abcès prévertébral, paralysie ou spasme de .. du poumon et du cœur, trouble la respiration et la circulation. .. toujours fétide dans les cas de caverne pulmonaire et de.

Devant une suppuration pulmonaire, la responsabilité de germes . responsable de l'apparition

de l'hypertension artérielle pulmonaire ... Au décours de cet épisode, il a développé une bronchorrhée . Le lobe gauche, le poumon droit et le médiastin paraissent normaux à ... 2) La caverne tuberculeuse :

mortalité par infections pulmonaires (4,3 %) et générales (4,3 %) a considérablement .. La locomotion des enfants se développe selon une succession de.

1 juil. 2002 . Complication rare de la tuberculose pulmonaire, et .. Structure de la paroi artérielle. .. Anévrismes de l'aorte descendante (segment III). ... lésions diffuses avec une caverne du lobe supérieur gauche mesurant ... Dans une étude portant sur 94 patients atteint de maladie de Horton, 9 ont développé un.

31 mai 2012 . Ce qu'il faut savoir, c'est que les cavernes pulmonaires sont appelées . L'abcès du poumon désigne une cavité remplie de pus à l'intérieur d'un des deux poumons. .. c'est-à-dire le cas où un caillot bouche une artère pulmonaire. .. autopsiés auraient développé la tuberculose maladie (vieillards qui.

dies, les anévrismes de la crosse de l'aorte, par exemple, et par conséquent ce . l'audition, qui s'est même chez nous développé avec la pratique, nous avons .. entre ce ventricule et l'artère pulmonaire, qui contient l'eau. Il n'y a donc point .. monaire dans les deux poumons; il y a une caverne considé- à la partie.

Un anévrisme artériel est une augmentation localisée permanente du calibre d'une . les anévrismes de Rasmussen, développés dans la paroi des cavernes, sont à . par hyperpression dans la veine rénale, ou d'embolie pulmonaire. .. Ils peuvent entraîner par compression divers degrés d'atélectasie du poumon gauche.

31 5.3 Augmentation du calibre des artères pulmonaires centrales avec diminution de .. Adénopathie compressive — Tumeur médiastinale — Anévrisme de l'aorte .. L'interstitium pulmonaire est formé du tissu conjonctif de soutien du poumon. . développés 16/58

Radiographie du thorax : les syndromes radiologiques . et de la branche gauche de l'artère pulmonaire. -une saillie de l'arc . de calibre augmenté car elles correspondent en fait au poumon normal (il s'agit donc d'un.

vaisseaux sanguins, des reins, des poumons et de la muqueuse gastrique. .. Lésions cardio-vasculaires comme par exemple, rupture d'un anévrisme de .. pulmonaire → dans l'artère pulmonaire ou dans une de ses branches .. cancer bien différenciés se développent par maturation ou spécialisation de cellules.

30 mars 2009 . Un contrôle strict de la pression artérielle est également nécessaire car il est ... Les anévrismes .. POUMON / SYSTEME RESPIRATOIRE Publié le Lundi 30 Mars ... prolongée, ce qui implique un plateau technique assez développé. ... parenchyme pulmonaire (abcès, caverne tuberculeuse ou cancer).

5 avr. 2014 . LE POUMON DROIT : divise par 2 scissures en 3 lobes : A- Les scissures : .. Opacités excavées ou cavernes : clarte à paroi épaisse, avec un . Le BK se développe en aérobie strict, se multiplie très lentement, .. Par 3 principales artères : l'artère cérébelleuse inférieure, branche de l'artère vertébrale

toxocarose, le poumon éosinophile .. un plexus dense dont les branches suivent le réseau artériel. .. intestins où elles se développent jusqu'à maturité. Le cycle .. -Anomalies de la radiographie pulmonaire (nodules, cavernes, infiltrats fixes) ... rupture d'anévrismes, AVC, syndrome extrapyramidal, troubles cognitifs.

Ce gène code pour un facteur de transcription indispensable au développement des ... Anomalies artériographiques (anévrismes et/ou occlusions des artères viscérales) . culations, le poumon (hémorragie alvéolaire) et l'appareil digestif. . Anomalies de la radiographie pulmonaire (nodules, cavernes, infiltrats fixes).

8 déc. 2012 . Comment naît et se développe l'esprit de groupe et quels sont ses .. un

dyspeptique offrant des signes d'hypotension artérielle notable .. découverts au fond d'une caverne dans un puits étroit; on en profita pour .. on ht l'hémostase des plaies pulmonaires et on .. Ventricule gauch et poumon bles-

développés suivant les lignes de Voigt, classés sous le nom de dermato-mé- ... Tuberculose-pulmonaire au début, se manifestant déjà par de l'expiration .. poumon droit présente des lésions typiques de bronchopneumonie; à la base .. Un emplacement vicieux soit de l'artère cérébrale antérieure (Sairder), soit.

L'ouverture de l'anévrisme dans l'intérieur du parenchyme pulmonaire dépend .. aucune observation relatant un cas d'anévrisme diffus développé en arrière de la ... des pneumogastriques, de l'artère pulmonaire, du cœur, des poumons .. Il devait dès lors s'être agi d'une caverne tuberculeuse ayant ulcéré l'aorte.

AAP: Anévrisme artériel pulmonaire .. dilatations de bronches (2890000 décès/an), les cancers du poumon. (17% de ... développées les modifications artérielles. Il s'agit . la fissuration d'un anévrisme de RASMUSSEN dans une caverne.

Dans le cadre des anévrismes artériels ou artério-veineux pulmonaires, . d'une érosion d'une paroi vasculaire par une caverne. - Les formes . Rasmussen développé suite à l'érosion d'une branche de l'artère pulmonaire par une .. compresse adrénalinée sous bronchoscopie à tube rigide puis la ventilation du poumon.

tant dans les pays développés que dans les pays en voie de développement, ces ... Abscès amibien du cerveau (et du foie) (et du poumon) . Tuberculose pulmonaire, confirmée par examen microscopique de . sans culture, sans formation de cavernes ou sans précision .. occlusion de l'artère de la rétine † (H36.0*).

22 juil. 2014 . Cause ou conséquence de l'intervention, le saignement artériel ne pouvait ... Il réalise des résections d'ostéosarcomes de la mandibule, traite des anévrismes de l'artère . osseuse et du foie puis ont suivi celles du cœur, du poumon etc. La première transplantation cardio-pulmonaire date de 1982 et a été.

20 juin 2015 . En 1897, son traité de chirurgie pulmonaire aide à clarifier les . du poumon malade, sur l'état de la plèvre, du poumon du côté opposé, . de la profession médicale) étaient remarquablement développées par .. Il eut également des ratés dans le traitement d'anévrismes de l'artère hépatique commune (la.

La radiographie pulmonaire devrait mettre a priori en évidence : . A l'origine d'un abcès du poumon on peut mettre en évidence les facteurs suivants : . A - La rupture d'une caverne tuberculeuse .. l'apparition de l'hypertension artérielle pulmonaire au cours de la bronchite chronique ? .. B - Anévrisme artério-veineux

l'aorte, les artères qui en naissent et les artères pulmonaires. L'atteinte de la .. surtout la peau, les muscles, les articulations, le poumon. (hémorragie .. (micro-anévrismes, sténoses). Oui. Non . Anomalies de la radiographie pulmonaire (nodules, cavernes, infiltrats .. ANCA, des tests par Elisa ont été développés. Le plus.

3 janv. 2016 . Or, du fait que certain organe est développé dans une espèce A, et atrophié .. Dans un cas d'anévrismes de l'artère ophtalmique, nous avons eu . pour 100 gr. de tissu sec, du foie, des reins, des poumons, des muscles. .. à une caverne pulmonaire, à un pyopneumothorax, ouverts dans le péricarde.

La "caverne" tuberculeuse concerne deux tiers des patients atteints de ... Ce poumon est alors vascularisé par des artères . d'un shunt à contre-courant dans l'artère pulmonaire . chez l'enfant dans les pays développés ; elle est décrite.

29 sept. 2008 . Ils se regroupent dans de petites cavernes, d'où le nom de cavernomes. Ceux-ci peuvent saigner à tout moment et provoquer de petites. (artères bronchiques), l'autre fonctionnel (artères pulmonaires). . des gros troncs artériels (par

hyper débit) ou à l'intérieur du poumon (par . développe en moins de 7 jours en cas de défaut de la circulation pulmonaire . quasiment toujours fatale, particulièrement en cas d'antécédent d'anévrisme aortique ou de chirurgie.

d'une occlusion artérielle de 60s réalisée à la base du doigt (RBCVmax, mm/s) ainsi que le .. dérant. Les lésions d'athérosclérose se développent principalement dans les artères .. paradoxalement moins au niveau de l'urgence vitale et du poumon, où s'observent .

L'échographie pulmonaire repose sur sept principes :

20 mai 2013 . ANATOMIE artères provenant de l'aorte thoracique descendante Haute pression Paroi riche . difficile Mécanisme de l'hémoptysie ARTERES PULMONAIRES . Ce chapitre sera développé après la prise en charge de l'urgence .. arcs) ; * une ulcération vasculaire par une caverne(anévrisme Rasmussen:.

Anévrisme intra-rénal d'artère ... les poumons, le rein, la peau, repose sur un aspect associant : une infiltration ... Anomalies de la radiographie pulmonaire (nodules, cavernes, infiltrats fixes). 3. .. développe une symptomatologie rénale.

voies aériennes supérieures, des poumons et des reins. L'existence de . Dans la majorité des cas, la radiographie pulmonaire montre des infiltrats nodulaires.

24 janv. 2011 . Les éléments clés du bilan en cas de symptômes pulmonaires sont .. Lorsque la toux se développe sur plusieurs années (par ex. chez un ... La majeure partie du sang des poumons (95 %) circule dans les artères pulmonaires à . La caverne aspergillaire liée à l'infection par Aspergillus est de plus en.

Bans les cas oi' elle so developpe spontanbment, un monvement fdbrile .. Du c6te6 du poumon, dyspne'e arthritiqua, dyspn~ee par 6trangement larynge', .. on peut observer des dilatations des bronches q-ul s imilent des cavernes et .. CMUR. droit s'entendent pour l'artere pulmonaire au meme nivean quo ceux de.

. .com/2015/02/arteres-coronaires-coeur.jpeg arteres coronaires coeur Artères . pièce autopsique de poumon emphysémateux 2017-02-23T16:39:21+00:00 ... phalangienne pouce radiographie arrachement osseux semblant développé au ... foley hémostase pulmonaire au cours d'une thoracotomie antéro-latérale par.

nombreux modèles animaux ont été développés [26]. Le premier . l'artère rénale avec le contenu des lysosomes des. PNN. . GNNC et une capillarite pulmonaire. ... poumons colonisés par le bacille pyocyanique ou .. d'anévrismes, avec risque de rupture, alors que les ... naire (nodules, cavernes, infiltrats fixes) ; iii).

Dans le cadre des anévrismes artériels ou artério-veineux pulmonaires, l'angiographie . en phase aiguë, d'une érosion d'une paroi vasculaire par une caverne. . la plus fréquente d'hémoptysie dans les pays développés, elle est souvent minime . Cardiopathies congénitales : - Sténose ou atrésie de l'artère pulmonaire.

La radiographie du thorax constitue l'exploration de base des poumons et ... Artère lobaire supérieure droite ; b. bifurcation de l'artère pulmonaire ; c. .. Il se développe rapidement dès sa naissance et commence à involuer vers l'âge de 1 an. . Recherche d'une clarté au sein de l'opacité ronde : caverne, abcès (niveau),.

