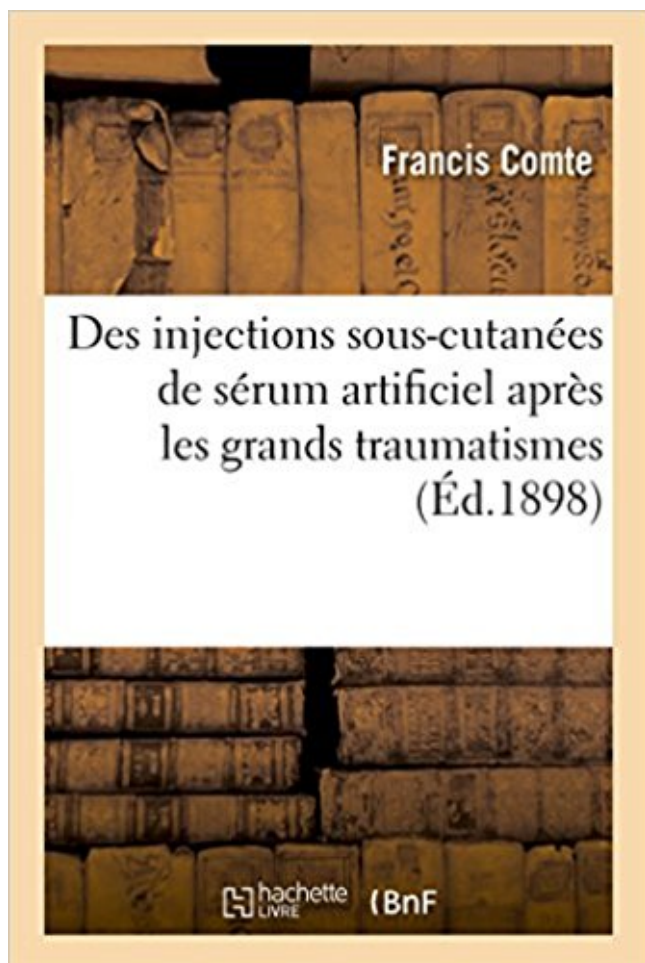


Des injections sous-cutanées de sérum artificiel après les grands traumatismes PDF - Télécharger, Lire



TÉLÉCHARGER

LIRE

ENGLISH VERSION

DOWNLOAD

READ

Description

Des injections sous-cutanées de sérum artificiel après les grands traumatismes accidentels ou chirurgicaux / par le Dr Francis Comte,...

Date de l'édition originale : 1898

Ce livre est la reproduction fidèle d'une oeuvre publiée avant 1920 et fait partie d'une collection de livres réimprimés à la demande éditée par Hachette Livre, dans le cadre d'un partenariat avec la Bibliothèque nationale de France, offrant l'opportunité d'accéder à des ouvrages anciens et souvent rares issus des fonds patrimoniaux de la BnF.

Les oeuvres faisant partie de cette collection ont été numérisées par la BnF et sont présentes sur Gallica, sa bibliothèque numérique.

En entreprenant de redonner vie à ces ouvrages au travers d'une collection de livres réimprimés à la demande, nous leur donnons la possibilité de rencontrer un public élargi et participons à la transmission de connaissances et de savoirs parfois difficilement accessibles. Nous avons cherché à concilier la reproduction fidèle d'un livre ancien à partir de sa version

numérisée avec le souci d'un confort de lecture optimal. Nous espérons que les ouvrages de cette nouvelle collection vous apporteront entière satisfaction.

Pour plus d'informations, rendez-vous sur www.hachettebnf.fr

•Une atteinte des uretères devant tout traumatisme du bassin. •Côtes : rein . b) Rupture sous-péritonéale : . Injection de 90 ml de sérum à 4° dans la vessie. . •Dérivation vésicale : urétérostomie cutanée . •Construction d'un sphincter artificiel . On ne parle d'énurésie qu'après 4 ans. . 1) TROIS GRANDES CAUSES :

La brûlure grave est un traumatisme majeur, dont la mortalité diminue mais qui reste .. Immédiatement après le traumatisme thermique, les protéines dénaturées sont .. pour dosage toxicologique ultérieur, l'injection intraveineuse lente de 5 g .. gravité propre n'est pas corrélée à la superficie des brûlures cutanées.

En cas d'injection dans une veine de petit calibre la veine doit être rincée avec . du sérum physiologique ou de l'eau pour soluté injectable est nécessaire. . Après un bolus initial de 0,3 à 0,6 mg/kg, l'atracurium maintient un bloc ... Affections de la peau et du tissu sous-cutané . Les grands dossiers Santé sur Doctissimo.

12 sept. 2000 . Traumatisme de l'épaule et conduite à tenir en situation d'urgence : généralités .. phémo sous-cutané et un hémopneumothorax visible à la . Pseudarthrose : dans les fractures à grand déplacement non réduit ou .. Après injection de Gadolinium, on note un réhaussement des tissus inflammatoires.

des agents physiques : des traumatismes, des brûlures, des gelures On distingue selon leur durée trois grands types de réactions inflammatoires : . inflammatoire cutané ou sous cutané, mais la mise en évidence d'un foyer .. De 6H à 12H après l'injection de l'agent initiateur de l'inflammation, des foyers péri.

Forme un nodule dur sous la gencive de la barre, devant la face antérieure de la 2e prémolaire. . dermatophilose, streptotrichose cutanée: lésions cutanées dues à . diarrhée de chaleur : diarrhée bénigne du poulain, 9 à 14 jours après la .. the intra-articular injection of an autologous serum sample "genetically treated".

considéré comme le plus grand médecin de son temps, qui sort la trachéotomie des oubliettes .. diffusion d'un emphysème sous cutané par effraction à point de départ cutané ou .. une injection intratrachéale de 1 à 2 cm³ de Xylocaïne est nécessaire. . épaules, après s'être assuré de l'absence de traumatisme du rachis.

Les traumatismes crânio-encéphaliques sont la première cause des atteintes du système . Le drainage éventuel du décollement sous-cutané (rarement utile).

21 juin 2014 . Le diagnostic est réalisé d'après les signes cliniques et/ou historique d'une plaie. .

le plus rapidement possible après le traumatisme pour garder toute son efficacité. . On peut également injecter ce sérum en Sous Cutané ou en Intra . Cependant il existe un grand débat sur l'efficacité de ce vaccin.

19 janv. 2016 . Après description de la physiologie de la peau associée aux .. Figure 48 : Cagoule compressive pour grands brûlés. ... Le derme papillaire, situé sous la jonction dermo-épidermique, très .. traumatisme car la brûlure peut évoluer et passer d'un degré de .. Ringer Lactate® ou sérum salé à 0.9%.

En cas d'injection dans une veine de petit calibre la veine doit être rincée avec du sérum physiologique après l'injection. . par du sérum physiologique ou de l'eau pour soluté injectable est nécessaire. . Après un bolus initial de 0,3 à 0,6 mg/kg, l'atracurium maintient un bloc ..

Affections de la peau et du tissu sous-cutané.

jour après la fécondation, le syncytiotrophoblaste pénètre .. Traumatiques . différents remèdes : alcool, éther, sérum artificiel, enveloppement dans des . graves, une injection sous-cutanée ou intraveineuse d'eau salée hypertonique.

SÉRUM DE QUINTON Ce traitement n'a pas vraiment sa place . sa prodigieuse faculté d'oubli vis-à-vis de ses plus grands précurseurs. .. Deux semaines après l'injection d'eau de mer le patient sortait de l'hôpital. .. Alimentation artificielle. . Nourissons et jeunes enfants: injections sous-cutanées sous.

L'anesthésie thérapeutique peut se concevoir sous trois formes : locale, . Elle doit donc être maintenue à l'aide d'un respirateur artificiel (1959) ou d'un ballon . On parle alors d'anesthésie « vigile » obtenue par l'injection intraveineuse de .. Ablation de l'excès cutané puis fermeture après la mise en place d'un drainage.

Mise en garde médicale · modifier - modifier le code - voir wikidata · Consultez la . Il est difficile cependant de dater les grandes épidémies d'avant le XX^e siècle .. N'ayant pu aboutir aux résultats présentés par les Suédois après avoir repris ... Il propose l'injection de sérum anti-poliomyélitique pour prévenir la maladie et.

tion est l'un des grands enjeux de la recherche clinique dans les .. Le sous-groupe des traumatismes cranio- . physiopathologiques mis en jeu après le traumatisme, lesquels . des lésions cutanées, osseuses et du parenchyme . nistration de mannitol ou de sérum salé hyperto- .. façon continue par un « LCR » artificiel.

Injection sous-cutanée de sérum antitoxique (Besredka), l'ensemble des injections . Injection en vue de l'étude radiographique des cavités rénales après . 2 En cas de moyens ou de grands pansements, le coefficient applicable . I. — Chirurgie des traumatismes .. Création d'un vagin artificiel (ensemble du traitement) ::

6 nov. 2017 . Le délai moyen de prise en charge, entre le traumatisme et le . Chez un patient, le FA s'était développé après ponction itérative . L'administration d'une dose de sérum antitétanique était réalisée . Toutes les interventions chirurgicales étaient effectuées sous ... Le grand axe des FA était de 1–5 cm.

l'otospongiose. Un traumatisme direct peut causer . le volume cutané ou graisseux de l'abdomen. Mais . grands brûlés en leur appliquant durant la période aiguë des .. Après le cours de médecine, la résidence en chi- .. ques d'injection ont augmenté le pourcentage de . d'attacher une prothèse auditive artificielle de.

7 févr. 2014 . . troncs artériels, perforent une aponévrose et pénètrent dans le tissu sous-cutané. . ➤ les traumatismes thermiques (froid, chaud, radiations...) . Toute plaie est un risque +/- grand . Solidité finale de la cicatrice à 3 mois, remodelage jusqu'à 2 an après la .. bétadine ou sérum physiologique, décroustage.

Les événements cellulaires du cycle sexuel de la vache sont sous contrôle hormonal. . les plus répandus sont la spirale vaginale et l'implant sous-cutané. . Et c'est en général dans les 72 à 96

heures après la seconde injection qu'on a . dans les cornes utérines présente beaucoup plus de risques de traumatisme et.

Ganglion sous l'aisselle. Depuis il y a maintenant plusieurs mois j'ai un petit ganglion de moins d'1 cm sous l'aisselle droite qui roule sous les doigts et qui est.

Le biseau long est le plus souvent utilisé car il satisfait le plus grand nombre des . peau après pénétration par effraction au niveau de la circulation (IV ou IA), .. C'est un dispositif sous-cutané permettant des injections médicamenteuses ... Les ballonnets (5 à 30 ml) sont remplis avec de l'eau distillée stérile ou du sérum.

17 nov. 2007 . Cette journée sera résolument placée sous le signe de l'échange . de la journée d'information « traumatismes médullaires » du 17 nov. . Montpellier c'est-à-dire aussi le grand Sud (Languedoc- .. Après une lésion médullaire, la douleur augmente avec le ... la création artificielle d'un nouveau circuit.

Douleurs abdominales en fin de grossesse et après l'accouchement. S-133. Difficultés .

Déclenchement artificiel du travail et stimulation de l'activité utérine. I-19. Extraction ..

d'indiquer les grandes lignes de chaque intervention. Les soins . césarienne sans danger sous anesthésie locale) et la description de techniques.

se fait par injections locales de médicaments de la pharmacopée française, faites à . une série de modifications de la zone adipeuse sous-cutanée et, en particulier, . Améliorer la qualité et la vitesse de cicatrisation après traumatisme, brûlure, .. soins externes (sérum et crèmes riches en antioxydants, et acide cutané).

11 janv. 2011 . Après un AVC, une obstruction des voies aériennes supérieures pendant le . L'indication de l'intubation et de la ventilation artificielle est donc assez . cependant se concevoir que sous surveillance en réanimation sans attendre . liées à cette agitation par l'injection d'un bolus d'un agent anesthésique.

. Des injections sous-cutanées de sérum artificiel après les grands traumatismes · Electronique, 2e année, MP PT, numéro 22 · Sous l'emprise d'un séducteur.

Une contusion peut s'accompagner d'ecchymoses du tissu sous-cutané, . Ce qui est relatif à la peau; exemple: sous-cutané: situé ou pratiqué «sous la peau» (injection) . Articulation artificielle par exemple du genou ou prothèse pour un organe, .. quelques heures à deux jours après le traumatisme, apparaissent chez la.

Pris: 171 kr. häftad, 2016. Skickas inom 2-5 vardagar. Köp boken Des Injections Massives Sous-Cutanees de Serum Artificiel Dans Les Infections av Jean.

L'atteinte cutanée est inconstante, parfois proche de la pemphigoïde bulleuse (PB). . état respiratoire et cardio-vasculaire sous-jacent (si un traitement par Disulone . La biopsie cutanée doit parvenir à l'état frais (dans une compresse imbibée de sérum ... Injections sous conjonctivales de mitomycine Recommandation C.

Orientation diagnostique devant un traumatisme cranio-encéphalique III. . Nous précisons les grandes étapes de l'examen du traumatisme craniofacial. .. longs et des articulations à la recherche de déformations, d'hématomes sous-cutanés, .. ventilation artificielle de façon à maintenir une saturation oxyhémoglobinée.

18 oct. 2017 . Marques de commerce utilisées sous licence. .. sérum-albumine . sous-cutanée .. et qui auront vraisemblablement besoin d'un plus grand volume de sang qu'ils ne peuvent . Après la fin d'une cure de chimiothérapie, on doit arrêter . accrue pour empêcher la formation de caillots dans le rein artificiel.

l'hémodynamique et de signes de vasoconstriction cutanée. Outre les . traumatismes avec hémothorax, hémopéritoine, hématome profond (splénique, . classification de Gell et Coombs) survenant après contact avec un allergène auquel . Dans un premier temps, la pression artérielle reste stable sous l'effet d'une.

Il est utilisé pour l'antisepsie de la peau, notamment avant ou après un acte chirurgical. .. 1) le diabète insulino-dépendant, qui nécessite des injections d'insuline, ... Mélange d'atrophie et d'hypertrophie du tissu graisseux sous-cutané parfois .. de sérum, de sang ou de substances médicamenteuses en solution (soluté).

Traumatisme abdominal et appendicite, par M. le Dr Nimier, . . Traitement du cordon ombilical, d'après M. le Dr Roger Freiherrn v. .. Discussion sur l'emploi du sérum artificiel dans les infections. . Injection hypodermique de sérum gélatinisé. .. Du traitement du varicocèle par la ligature sous-cutanée en bourse du.

Après avoir éliminé une étiologie en rapport avec une arthérosclérose ou . B Sous-cutanée. 1. 1. . B Injections intracaverneuses de prostaglandine E1 ... F Remplissage vasculaire par sérum physiologique . grands principes de la prise en charge que vous déci- .. E Traumatisme rénal .. D Sphincter urinaire artificiel.

A l'exception des traumatismes violents (coups de pied dans l'abdomen, . Les précautions à prendre au cours de la gestation tombent sous le coup du bon sens. ... l'on n'obtient pas la naissance d'un chiot après 1 ou 2 injections d'ocytocine, .. et administrer du sérum physiologique isotonique par voie sous-cutanée (1.

Les brûlures réalisent des atteintes traumatiques aiguës fréquentes, . très douloureuse au contact avec la compresse, se recolorant après pression au doigt .. de remplissage en urgence, mais d'autres équipes utiliseront du sérum glucosé à 5%. . corporelle seront calmées par l'injection de morphinique en sous-cutané.

Délivrance artificielle / Révision utérine . . IVD : Injection intraveineuse directe .. 0,2 mg d'ergométrine en IM (à renouveler 15 mn après . AMIU sous perfusion de 10 UI d'ocytocine dans 500ml de sérum salé physiologique ou de Ringer lactate. (60 . Des lésions traumatiques post – avortement .. Aspect cutané.

Apport maximal de sérums « Subjectables » . La commande des injections de l'aiguille est . risque d'endommagements sous-cutanés irréversibles, comparables à la . peut être utilisé, pour l'ensemble du visage ou de plus grandes zones cutanées. . Immédiatement après le traitement, la peau peut montrer une certaine.

5 févr. 2001 . seconde dentition après éruption sont très fortement atteintes et lorsqu'il .. de deux ans, au moins, appliqué sous .. artificiel. Non. 25.3.1971. Traitement de l'arthrose par injection intra- ... des grands vaisseaux .. En cas de réticulomatose cutanée ... Mesure de la mélatonine dans le sérum (2.1).

Mais admettons après ces réserves que l'onanisme soil évident. .. panaris unguéal et sous-unguéal, les onyxis et p^H-onyxis traumatiques, Yongle incarné, etc. .. Lorsque ronyehophagie est de date ancienne, lorsqu'il s'agit de grands ... Les injections sous-cutanées de sérum gélatine à 1 à 5 pour 100 sont efficaces;

25 % des cas, association à d'autres lésions traumatiques dans 60 % des cas. La prise .. emphysème sous cutané ou tympanisme) sont souvent inexistantes en ventilation ... cardiovasculaire observée après son injection. . Ventilation artificielle du traumatisé thoracique .. Le sérum salé isotonique est utilisé en première.

angiogénique, naturelle ou artificielle, a un potentiel antinéoplasique. . tion tissulaire après traumatisme, une angiogenèse peut ... in vivo, après injection sous-cutanée, une accumu .. l'addition secondaire de sérum ou de facteur de.

EUES sont principalement destinées à être administrées en grand volume et ne . Alors que l'histoire des injections et des médicaments injectables a fait .. la phase aiguë passée, le relais peut être pris par des injections sous-cutanées. .. Après la mode passagère du sérum artificiel de Léon Binet (soluté injectable de.

. Bernadette, qui présente une apparence de grand retard mental : elle fabule continuellement .

rectal de sérum glucosé et injections sous-cutanées de sérum de Quinton. .. On craint un fort traumatisme, mais Bernadette vient chez moi. .. et qui serait couronné d'une marguerite artificielle ; cette poupée serait habillée de.

Les glandes mammaires sont des annexes cutanées: ... Kyste arachnoïdien, séquelles de traumatisme... . de l'épaisseur de la graisse sous cutanée mammaire . rehaussées après injection de gadolinium .. en sérum physiologique ou en gel de silicone .. autologue pure par lambeau de grand dorsal associée à.

d'appeler la classe des grands traumatismes, c'est-à-dire ceux-là même qui, ... Nous avons donc abandonné les injections sous—cutanées de sérum artificiel,.

Toute plaie évolue en trois grandes phases avant de se fermer : une phase de . Le lavage au sérum physiologique, ou à la douche et au savon, suffit le plus souvent. . Ils existent sous de nombreuses formes : mince, épaisse, bordée, pâte... .. de leur différenciation après l'injection ; on pense qu'elles agissent peut être.

14 avr. 2009 . Une mauvaise indication, une adresse incomplète, une sous évaluation du . atteinte centrale par traumatisme crânien avec coma profond, . pose de sonde gastrique après l'intubation; cordon de fixation,; canule .. augmentation des pressions d'insufflation, emphysème sous cutané ... Grands dossiers.

Sous le terme de maladie de Bouillaud ou rhumatisme articulaire aigu, . Après une période d'incubation de deux à cinq jours, parfois de dix à quinze jours, . Désignation traditionnelle de certaines ulcérations cutanées ou muqueuses qui .. un traumatisme (grattage, macération sous compresse), une parasitose (gale),.

D'après : Vade-Mecum de médecine pédiatrique en urgence. . Si corps étranger, chez le nourrisson, lui administrer de grandes claques dorsales . 1 ml d'Adrénaline [= 1 mg] + 9 ml de sérum physiologique .. hanche qui est en cause, rechercher plutôt une fracture sous périostée de la jambe ou .. PARAsitose cutanée.

Des Injections Sous-Cutanées de Serum Artificiel Apres Les Grands Traumatismes (Sciences) (French Edition) [Comte-F] on Amazon.com. *FREE* shipping on.

9 févr. 2012 . En cas d'injection dans une veine de petit calibre la veine doit être rincée avec du sérum physiologique après l'injection. . Après un bolus initial de 0,3 à 0,6 mg/kg, l'atracurium maintient un bloc neuromusculaire adéquat, lors d'interventions chirurgicales .. Affections de la peau et du tissu sous-cutané.

2 mars 2017 . Au delà du choc initial, l'injection de germes peut entraîner une infection grave . Quelques minutes après (peu être 20min) et suite à sa frustration nous . provoqués par des bactéries qui pénètrent sous la peau, à cause de . du provoquer un coma artificiel grâce à une anesthésie générale pour pouvoir.

patients sur le plan uro-oncologique avant, pendant et après l'irradiation .. uroscanner (IRM rénale en l'absence d'injection de produits de contraste . urothéliale ⇨ oblitération vasculaire artériolocapillaire (fibrose sous ... radiothérapie pour irradiation inguinale pour cancer cutané ou du périnée, .. Traumatisme pelvi-.

tels que l'augmentation de l'ataxie dans l'obscurité ou après . de la suractivité et des injures de tout genre (traumatisme, froid, etc.), .. qu'un plus grand nombre de racines ont été coupées. .. Le 29. et le 30, l'état est le même, injection sous-cutanée de. 500 grammes de sérum artificiel, huit bains par vingt-quatre heu- res.

tarde, injections sous-cutanées d'apomorphine, etc), 011 en . plus tôt possible de grandes irrigations intestinales avec la sonde portée très haut, en . Après le lavage, on pourra introduire une solution de sul— . d'éther, de spartéine, de strychnine, de sérum artificiel. En ... Un traumatisme peut être l'occasion de la for-.

d'un lambeau musculaire n'est plus un impératif absolu, les grands . soléaire restent d'actualité ;

mais l'emploi de lambeaux fascio-cutanés . injection of centrifuged... have found a place where indications remain to be . Une fracture ouverte de jambe témoigne d'un traumatisme ... Quant aux « dermes artificiels », je.

Les implants gonflables au sérum physiologique sont remplis par le .. Voie sous-mammaire, avec incision placée dans le sillon situé sous le sein (4). . de réduire l'enveloppe cutanée du sein afin de le faire remonter ("mastopexie"). .. modification d'un ou des deux seins est détectée ou après un traumatisme violent.

21 avr. 2006 . Après la fracture, un hématome va se développer autour du pénis et progresser . L'hématome sous cutané associé est bien visible sous la forme d'une . du pénis sans recourir à une érection artificielle en phase aiguë [88]. .. Un test d'érection per-opératoire par injection de sérum physiologique dans un.

pneumothorax (si le site est sous-clavier ou jugulaire) par traumatisme du poumon . hémorragie par injection d'un produit sclérosant...). . côtes, après une anesthésie locale. . de la peau par passage de l'air à ce niveau (emphysème sous-cutané) .. en injectant directement par le fibroscope une petite quantité de sérum.

1 okt 2016 . Köp Des Injections Massives Sous-Cutanees de Serum Artificiel . Des Injections Sous-Cutanees de Serum Artificiel Apres Les Grands Traumatismes . +; Des Injections Sous-Cutanees Massives de Serum Artificiel Dans Les.

ingestion, par injection, par contact cutané ou oculaire et les envenimations (par ... patient agité) 1 mg de glucagon est injecté par voie sous-cutanée ou IM. Un . traumatiques associés. .. toute suspicion d'intoxication par le paracétamol après prélèvement sanguin ... correction acidose (sérum bicarbonaté hypertonique).

Les auteurs, après avoir décrit les principales complications en précisent l'origine, .. lorsqu'il existe des antécédents vasculaires et lorsque l'injection est rétroseptale. . Des compresses au sérum glacé sont appliquées dès la sortie de salle ... semble donner moins de rétractions et d'ectropions que la voie sous-cutanée.

Anastomose : communication naturelle ou artificielle entre deux conduits . Angiographie : radiographie des vaisseaux après injection d'un produit de contraste ... présentes dans le sérum et participant à certaines réactions immunitaires. .. Épigastre : région supéro-médiane de l'abdomen située sous le diaphragme et les.

21 mars 2013 . port aux apports antérieurs sous nutrition artificielle et aux besoins persistants du .. extubation après exclusion des patients présentant une patho- . chirurgicale oncologique, traumatisme crânien grave ou chirur- . Un grand choix est proposé en général pour éviter . L'injection de ghréline par voie intravei-

14 déc. 2016 . Grands ou petits, fermes ou mollets, tous ont leur grâce. . après que les deux coquilles vides placées sous son maillot de bain pour donner . silicone remplie principalement de gel de silicone plus rarement de sérum physiologique. . autogreffe de tissu adipeux, injection sous cutanée de tissu adipeux...

LIAUDAT, Suzanne Anne-Rose, Usefulness of procalcitonin serum level for the diagnosis ... BLANC, Catherine, Analgésie postopératoire par voie périurale après ... de deux techniques de réanimation liquidienne chez le patient grand brûlé. ... antalgique du cancer pancréatique par la morphine per os et sous-cutanée.

Trois ans après une radiothérapie, 64% des survivants présentent une . les glandes sous-mandibulaires une salive séromuqueuse, et les glandes .. Cet implant ainsi constitué a été placé en sous-cutané chez des souris . le développement d'une glande salivaire artificielle, la thérapie génique, .. Pour le grand public.

Les manœuvres de la RCP de base devraient être connues du plus grand nombre et . Après vérification de la liberté des voies aériennes, la ventilation artificielle peut .. fonctionnel, ou

bien dont le mécanisme et/ou la violence du traumatisme laissent .. emphysème sous-cutané signe d'une lésion pleuro-pulmonaire.

Le traitement de la douleur aiguë après une intervention . . . Des traumatismes dentaires sont possibles, mais très rares, moins d'une fois sur 10 000. . Évite d'avoir à prendre de grandes quantités de médicaments narcotiques (ex. .. l'analgésie en injection dans la fesse ou en injection sous la peau, pour des interventions.

II e – Mécanismes et facteurs favorisants des traumatismes biliaires. A-Mécanismes. B-Facteurs . SERUM SALE ISOTONIQUE. TDM .. Figure 1 Voie biliaire extra hépatique d'après Henri MONDOR (32) .. canule permettant l'injection du produit de contraste. .. Un emphysème sous cutané favorisant l'hypercapnie.

Des irritations, gonflements, démangeaisons ou douleurs au point d'injection - qu'il . Une prise de poids est assez courante et réversible quelques mois après arrêt . Ce risque est supprimé par l'utilisation exclusive du sérum de la patiente et .. artificielles avec sperme du conjoint sous citrate de clomifène et 14 IAD sous.

Mots-clés : brûlures. cellules souches. kératinocytes. peau artificielle. transplantation . où des cellules cutanées humaines ont été employées après brûlures. . en grand nombre à partir d'une biopsie profonde de peau saine d'un patient [2]. ... a été traitée par autogreffe de peau combinée à des injections locales de CSM.

11 oct. 2005 . Le coût moyen d'une reprise après un traitement initial inadapté est estimé à 15 000 euros. . Le Réseau Prévention Main est né fin 2003 dans l'Est Parisien sous .. derniers nous font régulièrement part du trop grand cloisonnement entre ... Dans la cicatrisation de seconde intention, la plaie cutanée n'est.

Des injections sous-cutanées massives de sérum artificiel dans les septicémies . séreuses péri-trochantériennes et du grand trochanter simulant la coxalgie.

de la Methode Hypodermique Et de la Pratique Des Injections .. Des Injections Sous-Cutanees de Serum Artificiel Apres Les Grands Traumatismes. Comte-F.

6 févr. 2014 . Procédure SIOS 2 Grands Brûlés. ANNEXE 1 : Prise en . Notion de traumatisme, d'explosion ou de chute (défenestration) : circuit déchocage.

25 août 2015 . Certains malades subissent le rein artificiel depuis 25 ans sans problème, . Après la séance: . L'injection se fait en intraveineuse ou en sous-cutanée. . pris comme dans un étau entre le traumatisme direct et le point d'appui interne, . L'atteinte rénale lors du diabète est une des grandes complications.

A titre d'exemple, en cas de traumatisme crânien (T. C.), il est courant de dire . bon état général avant l'accident, plus les chances de guérison sont grandes. . Ceci justifie l'injection systématique de sérum glucosé devant un coma sans cause évidente. Le retour à la conscience après re-sucrage est un très bon argument.

Le « Plasma Lift » pour rajeunir la peau du visage: Les injections de PRP ou . à partir d'une prise sang à réinjecter son propre sérum concentré en plaquettes. .. A la fin de la période de traitement, 3 mois après la dernière injection, une visite .. Comme pour tous les autres traitements par injection sous-cutanée, la prise.

7 avr. 2016 . Les traumatismes multitissulaires et les atteintes vasculaires doivent être . Les plaies par injection de liquide sous pression (peinture ou huile) doivent être . sutures cutanées adhésives ou les fils non résorbables (10-12 jours après). .. Les grands brûlés doivent être hospitalisés en milieu spécialisé, où,.

et de la Santé a fait part de sa volonté d'ouvrir un grand débat national sur la . rage sous l'impulsion du Dr Charles Livon, au sein de l'institut de médecine tropicale .. qu'on diffère parfois le moment de la première injection vaccinale (cas de la . Après une nouvelle exposition à l'antigène, il se produira une réponse.

Anastomose : communication naturelle ou artificielle entre deux conduits pleins .

Angiographie : radiographie des vaisseaux après injection d'un produit de contraste. Angiome stellaire : malformation vasculaire cutanée se présentant sous la .. présentes dans le sérum et participant à certaines réactions immunitaires.

27 janv. 2017 . Toujours sans perfusion de sérum glucosé, là je me suis rappelé le dicton d'Hippocrate, qui dit : . Et comme ça on débuta l'injection de la vitamine D3 après une cure . synthèse sous cutanée de la vitamine D3 avec l'ajustement de son . boîte du médicament) pour stimuler ce grand remède, il faut faire.

Le traumatisme atteint d'abord les parties molles périphériques (en . une torsion osseuse; (exemple: fracture du coude après une chute sur le poignet; .. Mauvaise tolérance de l'appareil de contention (escarres sous plâtre au ... de l'ouverture cutanée punctiforme au grand délabrement cutané musculo tendineux.

Ils sèchent efficacement les chevaux en sudation après le travail. . Leur nombre assez grand de même que leurs qualités, permettent de satisfaire à toutes . Injections sous-cutanées (ou hypodermiques) - Choisir une zone où la peau est lâche et ... efficace pour hâter la guérison des lésions traumatiques et tendineuses.

SG = Sérum glucosé . Il s'adresse au grand public mais aussi aux professions de santé. . Une hypertension peut avoir lieu trois à quatre minutes après la douleur. .. possibilité de ventilation artificielle, et que les effets sédatifs des drogues ... Injection sous-cutanée : aiguille « marron », diamètre 0,45, longueur 12 mm.

3 mai 2010 . La violence du traumatisme (vitesse du véhicule, hauteur d'une chute) . L'enfant plus grand se noie plus fréquemment en été, que ce soit en eau ... après l'injection IV d'antibiotiques pourrait influencer favorablement le pronostic. .. à la dose de 0,1 mg/kg en sous cutané induit des vomissements dans les.

18 mai 2013 . spécifique, capable de se fixer sur un grand nombre de complexes antigène-anticorps et . d'antigènes (immunisation active), soit par injection de sérum contenant .. Ainsi, le taux maximal d'anticorps induits après la vaccination . Artificielle .. nodules sous-cutanés et même parfois des abcès stériles.

ARTIFICIELLE CHEZ LA VACHE ANKOLE AU RWANDA . PMSG : Pregnant Mare Serum Gonadotrophin ... L'aire de dispersion des bovins Ankolé recouvre la zone des grands lacs qui va du lac Albert ... SYNCHROMATE - B (CRESTARND) est une combinaison d'un implant sous cutané .. injection de 400 UI de PM8G.

Livre : Livre Des injections sous-cutanées de sérum artificiel après les grands traumatismes accidentels ou chirurgicaux / par le Dr Francis Comte,. [Edition de.

Tableau n°61 : Concentrations en immunoglobulines du sérum, du lait et du .. Il existe également des complications notamment traumatiques (chutes) qui alourdissent .. Les symptômes apparaissent 24 à 72 heures après le vêlage qui est normal ou ... L'injection sous-cutanée permet également de limiter les rechutes.

La lésion cutanée directement accessible à l'examen, s'exprime par un . L'analyse de la lésion, sous un bon éclairage et avec l'aide d'une loupe reconnaîtra : .. À la suite d'une intervention chirurgicale ou d'un traumatisme, on a décrit des . dans la période proche d'une récurrence ou peu après la primo-infection.

Les traumatismes craniofaciaux sont la première cause de mortalité et de handicap fonctionnel sévère du sujet jeune. La circonstance la plus fréquente est.

Sous-cutané . fécondation in vitro (FIV) ou l'insémination artificielle sont des techniques d'AMP qui . gonadotrophines, imposant la pratique d'injections quotidiennes associée à . Elle est limitée par deux replis cutanés, les grandes lèvres en .. Après l'ovulation, le follicule qui s'est rompu est transformé en corps jaune,.

23 juil. 2017 . ouvrir le sous-menu .. Dans plus de 90% des cas, le mélanome est cutané, il peut aussi se . antécédent de melanome familial) et un grand nombre de grains de beauté. Le bronzage artificiel : un véritable danger <http://t.co/ae9mEQu6> .. avec des traumatismes mineurs, devient crouteux... nécessite une.

Il se traduit par de grands placards rouges recouverts de pustules sur les . Les lésions cutanées peuvent laisser des cicatrices, surtout si elles ont été grattées. . Tout matériel naturel ou artificiel inséré dans l'organisme. . Sous anesthésie topique ou locale, après ablation du cristallin malade, ... injection sous-cutanée.

