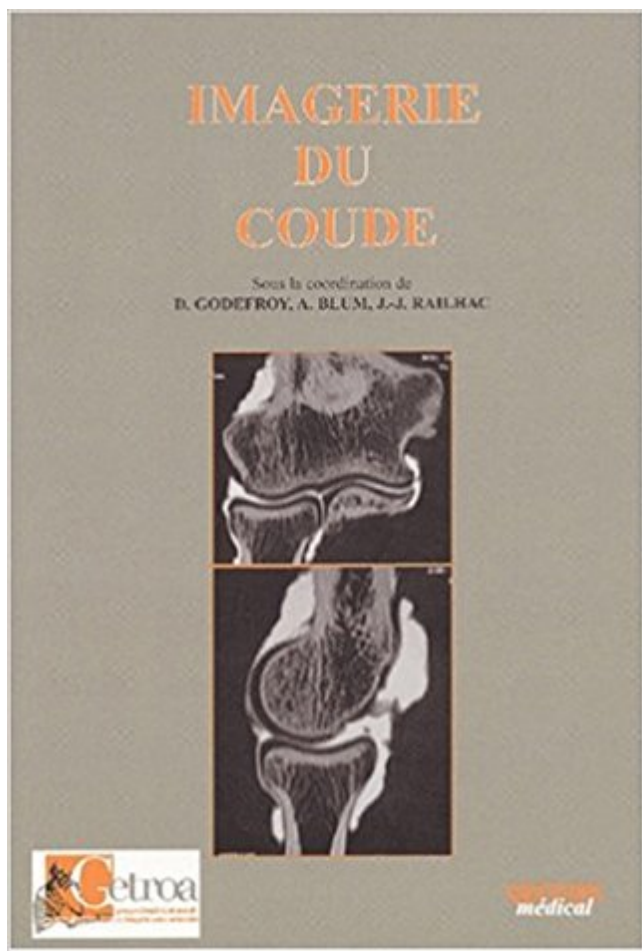


Imagerie du coude PDF - Télécharger, Lire



TÉLÉCHARGER

LIRE

ENGLISH VERSION

DOWNLOAD

READ

Description

Le coude est une articulation complexe et souvent blessée chez les athlètes. Évaluation du coude par l'imagerie par résonance magnétique (IRM) est un.
Liste des cas de la banque de données de l'Atlas d'Imagerie Médicale pour la catégorie Ostéo-articulaire » Coude.

20 août 2017 . La réalisation technique d'une IRM du coude se heurte à différents écueils, . la technique d'imagerie de référence en pratique quotidienne.

on objective ici une nette hyperdensité des parties molles du coude , hypertrophiées et nodulaires , qui . Imagerie de l'arthropathie hémophilique. Troubles.

Chirurgie du coude à la Clinique Paris Lilas. . CHIRURGIE. ORTHOPÉDIQUE. COUDE . IMAGERIE. CEPIM · Radiographie · Echographie · Scanner · IRM.

Radiologie, Scanner, IRM, Scintigraphie, TEP, Echographie, Mammographie, Doppler, TEPscan à Lille, Lomme, Seclin, Lambersart, Lille Sud.

Radioanatomie Articulation Huméro-cubitale Trochoïde Mouvements de flexion-extension Crochet composé par l'union des faces antérieures de l'olécrane et.

10 nov. 2017 . Imagerie médicale : remboursements et prises en charge . Radio d'un membre (bras, coude, poignet, hanche, cheville...) : 27,50 € ;; Radio.

Imagerie médicale à l'ICM, Institut du Cancer de Montpellier ? . Échographies : mammaire, abdomen, pelvis, rénale, épaule, coude, poignet, hanche, genou,.

15 juil. 2016 . La radiographie osseuse est un examen qui utilise l'imagerie . que la hanche, le genou, la cheville mais aussi l'épaule, le coude et poignet.

Le coude est une articulation très sollicitée en handball. . Trois os participent à l'articulation du coude, l'humérus, le radius et le cubitus. = Extrémité inférieure.

Imagerie neuroradiologique, musculosquelettique, abdominopelvienne, . La réalisation technique d'une IRM du coude se heurte à différents écueils, plus ou.

IMAGERIE DU COUDE. Dr Cécile Guénard, CCA. 28/03/2008. • L'ostéochondromatose. • L'arthrose. • Les épicondylites. • La pathologie du nerf ulnaire.

de l'épicondylite, seule la mise au repos du coude et l'adaptation du poste . CONTRARIÉE DU COUDE ET DU POIGNET. ++++ . la réalisation d'une imagerie.

24 avr. 2017 . Chapitre 3 Imagerie du coude H. Chiavassa-Gandois Le coude est une articulation complexe, dont la pathologie traumatique est nombreuse et.

LES TENDINOPATHIES DU COUDE . Coude fléchi, teste aussi le Biceps . maçons, plâtriers, . Clinique : palpation testing. Imagerie. Echo, IRM. IRM.

Radiographies simples (ex. poumons, bras, genou, coude) - sans rendez-vous. Vous devez vous présenter en imagerie médicale, entre 9h et 15h, du lundi au.

L'IRM du coude en détail : procédure, tarifs, indications et préparation de l'examen. Notre centre vous reçoit pour votre IRM du coude en moins d'1 semaine.

d'imagerie un rôle primordial dans le diagnostic des compressions nerveuses. De plus, le ... 12 - Brasseur JL, Renoux J, Zeitoun-Eiss D : Imagerie du coude.

8 janv. 2014 . Messages à retenir. L'enthésopathie des extenseurs (tennis elbow) est la principale cause de douleur au coude. Les pathologies tendineuses.

Une articulation sensible aux accidents Les affections du coude sont moins fréquentes que celles de la main ou de l'épaule. . Les traumatismes du coude peuvent toucher l'os (fractures) ou les ligaments. . Imagerie Moléculaire Genève.

Imagerie du coude. Le coude. Les épicondylites du coude. Les entorses du coude. Publié le 13 février 2014 Auteur adminCatégories Non classé, Non classé.

I - Introduction. II- Croissance du coude. III- Anatomie du coude. IV- Epidémiologie. V- Imagerie. VI - Fractures supracondyliennes. VII - Décollement épiphysaire.

11 nov. 2014 . Point sur les prothèses du coude avec le Pr Pierre Mansat.

(2) Service de chirurgie orthopédique et traumatologique. AP-HP GHU Ouest Hôpital Raymond Poincaré Garches. IMAGERIE DES RAIDEURS. DU COUDE.

Actes(s) englobant(s) ce(s) code(s) ANABIO. ARTHRO COUDE [Code Imagerie ANABIO]. Action CCAM. ENREGISTRER [Action CCAM]. Alignements.

Précautions générales pour ce type d'examen : Il est utile de rapporter ses anciens examens concernant la même pathologie. Dans certaines indications une.

Notions élémentaires d'imagerie du coude. 2017. Merci au Pr B Vande berg pour l'iconographie. Page 2. Page 3. Page 4. & Épicondyles , médial et latéral.

Examen clinique et imagerie des membres et des articulations normales: Le Coude. Guillaume Bâcle. CCA Orthopédie-Traumatologie. Orthopédie 1A.

Radiographie d'un coude atteint de chondromatose. Radiographie d'un coude atteint de chondromatose. La chondromatose est une pathologie rhumatismale bénigne touchant les articulations . Le bilan d'imagerie comporte une IRM du genou, où les images sont fortement évocatrices, et c'est la biopsie qui établit le.

IMAGERIE DU COUDE. 6^{ème} JACO. 4 EXAMENS. RADIOGRAPHIES; ECHOGRAPHIE; SCANNER; IRM. LES RADIOGRAPHIES. DE FACE:.

L'imagerie du plexus brachial : où en est-on ? M. Faruch, F. . Le nerf ulnaire au coude ... et ailleurs . Imagerie post-opératoire du syndrome du canal carpien.

Votre médecin vous a prescrit une IRM du coude suite à une radio ou une échographie. C'est un examen indolore, assez rapide où la plupart du temps, aucun.

Docteur HADDAD. Radiologue. 03 21 89 25 88. Docteur BELADJAL. Radiologue. 03 21 89 25 88. Docteur DELFORGE. Radiologue. 03 21 89 25 88. Docteur.

ses 4 moyens D'Imagerle pour vous . Ancien Assistant Hospitalier en Imagerie Médicale CHUV Oniris. • Ancien . scanner 1 région (ex: coude) scanner 2.

Imagerie du coude du sportif : H. Chiavassa-Gandois 4. Lésions . Le complexe articulaire du coude a un programme mécanique double : d'une part, d'al-

PALMO-DORSALE Sujet assis (ou décubitus), membre supérieur en extension sur la table, main en supination, épaule, coude et poignet sur le même plan.

MONOARTHRITE DU COUDE RÉVÉLATRICE D'UN OSTÉOME OSTÉOÏDE . porté que 10 mois après la première consultation grâce à l'imagerie en coupe.

Imagerie recommandée dans l'épicondylite - Lateral Epicondylitis, Imaging . Référence : imagerie des pathologies tendineuses du coude - JFR 2012 - Thomas.

Suivant -->. Arthroscanner de coude face. Fermer cette fenêtre.

Rupture tendon distal biceps brachial et de l'expansion aponévrotique brachiale antérieure. Page 14. Face postérieure du coude. Page 15. Enthésopathie du.

Le centre d'imagerie des landes est heureux de vous accueillir dans une de ses agences des landes.

Imagerie du coude, D. Godefroy, Blum, Sauramps Eds. Des milliers de livres avec la livraison chez vous en 1 jour ou en magasin avec -5% de réduction .

SERVICE D'IMAGERIE MEDICALE. 104, BOULEVARD RAYMOND POINCARÉ. 92380 GARCHES. C. VALLÉE. IMAGERIE DU COUDE.

Figure 54-6 Crêtes humérales limitant les mouvements du coude. Coupe . Une limitation de la mobilité du coude est un motif fréquent de demande d'imagerie.

. (6) hypotympan ; (7) mésotympan ; (8) branche postérieure de l'étrier ; (9) canal facial tympanique, partie postérieure, près du deuxième coude ; (10) éperon.

En outre, l'imagerie du coude, par exemple, implique une position inconfortable si l'on souhaite éviter une exposition inutile des organes sensibles aux rayons.

Il repose sur [1, 48, 56] : □ des infiltrations intra-articulaires associées à des antalgiques en cas de coude douloureux, sans blocage ou enraidissement, ou en.

8 déc. 2014 . Imagerie médicale : que remboursent l'Assurance maladie et la complémentaire . Radio d'un membre (bras, coude, main, pied, poignet...).

L'imagerie du poignet est actuellement incontournable . Les techniques d'imagerie: indications / cas .. Le coude est le siège fréquent de douleur chez les.

2 DePuy Synthes Fixateur de coude articulé Technique opératoire. Fixateur de coude .. traîner des problèmes si la zone d'imagerie IRM d'intérêt est située au.

taire, butée osseuse, myosite ossifiante neurogène .). Le but princi- pal du bilan iconographique était d'identifier les phénomènes butoirs et/ou les freins de.

Coude. COUDE TRAUMATIQUE. ET CLICHÉS STANDARD. LIGNES GRAISSEUSES. La présence d'un épanchement articulaire refoule les lignes graisseu-.

6 mars 2017 . Il commence par l'exploration du tendon du long biceps ; patient assis, coude fléchi avec le dos de la main posée sur la cuisse.

Recommandations du " Guide des indications des examens d'imagerie . Douleur ciblée coude ou poignet : clichés centrés orthogonaux stricts. - Douleur.

En outre, l'imagerie du coude, par exemple, implique une position inconfortable si l'on souhaite éviter une exposition inutile des organes sensibles aux rayons.

Ostéochondromatose secondaire du coude. o M.P. Baron-Sarrabère . intermittents en flexion. * Service d'imagerie médicale, hôpital Lapeyronie, Montpellier.

L'imagerie par résonance magnétique (IRM) est l'examen de référence pour les lésions des tissus mous du coude: • Inflammation des tendons (épicondylite.

Arthrologie. L'articulation du coude met en contact l'humérus d'une part avec le radius et l'ulna d'autre part. Découvrez cette articulation grâce à l'imagerie 3D.

Carte Vitale non acceptée. Cabinet Saint-Côme - IMPF, Centre d'imagerie médicale à Claye-Souilly. Cabinet Saint-Côme - IMPF. Centre d'imagerie médicale.

Vous allez passer une IRM du coude ? L'INSTALLATION. Pas de question ? Alors allons-y ! Un technicien en imagerie médicale viendra alors vous chercher.

imagerie de l'épaule. • examen . relativement calmée par le repos (coude au corps) . o rotation externe (coude au corps - RE1- et en abduction à 90° -RE2-).

7 avr. 2016 . [Rx] Coude. RADIOGRAPHIE DU COUDE DE FACE ET DE PROFIL . Master 2 de Traitement des Images Médicales, DU Imagerie de la.

Coude, radiographie, incidence antéropostérieure, arthrose, articulation, anatomie, radiologie, imagerie médicale, rhumatologie, rhumatologie, vertèbre, ostéo.

IRM épaule, IRM coude. IRM membre supérieur (bras / avant-bras), IRM plexus brachial. IRM poignet / main / doigt, IRM hanche. IRM genou, IRM cheville / pied.

3 janv. 2011 . En parcourant ces 175 pages, vous ferez un tour d'horizon sur l'essentiel de ce qu'il faut savoir en imagerie du coude. Vous aurez surtout les.

CALCIFICATION. AUTRE...PAGET. AUTRE... IMAGERIE DU COUDE MÉDICALE. = ÉCHOGRAPHIE. ÉCHOGRAPHIE Épicondyle latéral ! Épicondyle médial.

Noté 0.0/5: Achetez Imagerie du coude de Collectif, D. Godefroy, A. Blum, J.-J. Railhac: ISBN: 9782840233459 sur amazon.fr, des millions de livres livrés chez.

Vous serez allongé(e) sur le dos, un peu de côté de façon à ce que votre coude soit centré au milieu du tunnel, la paume de la main orientée vers le haut.

4 mars 2015 . Imagerie. • Radiographie. • F/P. • Evaluation congruence articulaire . Luxation du coude . Fracture du coude la plus fréquente (20%).

Le membre supérieur est divisé en trois régions anatomiques distinctes : bras, coude et avant-bras. Cet article reprend pour chacune des régions une étude.

. de la Main Président du Groupe de Recherche en Imagerie Interventionnelle en . Au niveau de la face externe du coude, l'ensemble des muscles permettant . de l'articulation huméro-radiale du coude, une compression du nerf radial au.

L'imagerie médicale regroupe un ensemble d'examens très divers : radio, échographie, scanner,

IRM . Radio d'un membre (bras, coude, main, pied, poignet...).

Imagerie des blessures du coude liées au sport. Avec l'augmentation de la participation à des sports organisés, l'incidence des blessures liées au sport est en

d'une fracture du humérus par une attelle. Vingt-cinq siècles plus tard, Hippocrate observait qu'il fallait, après une luxation et réduction d'un coude, l'immobiliser.

Sur le versant médial du coude le nerf ulnaire est, au sein du tunnel du même . et représente l'autre cause classique d'exploration du coude par échographie. ... Le tout nouveau site de la Société française d'imagerie musculo-squelettique.

Mots-clés : Myosite ossifiante, radiographie standard, coude, chirurgie . spécifiques, ce qui rend à l'imagerie un rôle important dans le diagnostic de la maladie.

L'articulation du coude est affectée, plus que toutes les autres articulations du membre supérieur, par une perte de mobilité post traumatique. La cause n'en est.

Avis des internautes : IMAGERIE DU COUDE. Donnez votre avis. Seuls les utilisateurs inscrits peuvent écrire des commentaires. Veuillez vous connecter ou.

Découvrez quand et quel médecin consulter pour soigner l'arthrose du coude, ainsi que de nombreux conseils pratiques sur Arthrolink, le site de l'Arthrose.

La dysplasie du coude est une des affections orthopédiques du jeune parmi les . d'autres examens complémentaires et notamment le recours à l'imagerie de.

Étudions ensemble les mouvements du coude, ses pathologies diverses et . Le coude est constitué de trois articulations (1) : . Examen d'imagerie médicale.

Découvrez et achetez Imagerie du coude - Didier Godefroy, Alain Blum, Jean-Jacques Railhac - Sauramps médical sur www.leslibraires.fr.

L'imagerie par résonance magnétique (IRM) est la méthode la plus précise et la moins invasive pour le diagnostic des lésions méniscales. Cette technique a.

Il regroupe sur un même site d'imagerie un Scanner équipé d'un logiciel de réduction de la dose de rayons X, une IRM, 4 salles de Radiologie équipées pour.

5 déc. 2011 . MOTS-CLES : Luxation - Fracture - Coude - Enfant . RAPPEL ANATOMIQUE ET CROISSANCE DU COUDE . .. C _ Données d'imagerie .

Clinique : parésthésies, intrinsèques, Tinel coude. – EMG Systématique. • NCB associée . orthèse nocturne en extension coude .. Rhizarthrose : imagerie.

Le centre d'imagerie médicale de l'Europe crée depuis 1973 accueille des patients . musculo-squelettique; Échographie des membres (épaule, coude etc.).

Imagerie Terrebonne offre une vaste gamme de services professionnels tel que; radiologie générale, radiologie . Épaule, - Humérus, - Coude, - Avant-bras.

Présentation. Public cible - titulaire DES en Radiodiagnostic - titulaire d'un diplôme étranger de spécialiste en Radiodiagnostic Calendrier Décembre à juin

13 mars 2016 . Pour revoir l'article initial, cliquez ICI. La radiographie est une excellente modalité diagnostique à utiliser lors de dysplasie du coude mais elle.

Contrôle continu imagerie du coude. Publié le lundi 04 janvier 2016. Ceci est le questionnaire de contrôle continu de la session d'imagerie du coude.

L'ARTHROSE DU COUDE UNE MALADIE ARTICULAIRE DU COUDE. . Les examens d'imagerie font le diagnostic et permettent de préciser l'importance de.

32. FRANGES SYNOVIALES. ▷ Historique décrite en 1988. Clarke. ▷ Facteurs favorisants. ▷ Clinique. ▷ Imagerie. ▷ Traitement: med ou scopie.

Coude - Poignet. Votre médecin vous a prescrit un scanner du coude ou du poignet : vous devez retirer votre montre, vos bracelets et vos bagues. Cet examen a.

13 sept. 2017 . Anatomie du coude en IRM et en 3D. . les radiologues, chirurgiens, rhumatologues et médecins spécialisés en imagerie ostéo-articulaire.

5 août 2013 . Docteur, j'ai mal au coude et je suis gêné pour jardiner, pour golfer , pour jouer . Exceptionnellement il envisagera un complément d'imagerie.

Quelles sont les douleurs que l'on peut traiter par une infiltration du coude ? Explications par le Centre d'Imagerie de Neuilly-Puteaux.

Les traumatismes du coude peuvent entraîner des luxations et/ou des fractures de l'extrémité inférieure de l'humérus, ou de l'extrémité supérieure du radius ou.

